

## Pas de découverte sans recherche

# Asthma-COPD overlap

Dr méd. Thomas Rothe<sup>a</sup>, Dr méd. Sigrid Platzer<sup>a</sup>, Dr méd. Jörg Hansen<sup>a</sup>, Dr méd. Raphael Jeker<sup>b</sup>, Prof. Dr méd. Thomas Fehr<sup>b</sup>, PD Dr méd. Tsogyal Latshang<sup>a</sup>

<sup>a</sup> Abteilung für Pneumologie, Departement Innere Medizin, Kantonsspital Graubünden, Chur

<sup>b</sup> Departement Innere Medizin, Kantonsspital Graubünden, Chur



L'asthma-COPD overlap est un phénotype majeur de la bronchopneumopathie chronique obstructive. Il n'est pas décelable sur le plan clinique, mais doit être recherché activement. A cet effet, une spirométrie ainsi qu'une formule sanguine différentielle avec numération des éosinophiles sont nécessaires.

## Introduction

Les parallèles et les différences entre la bronchopneumopathie chronique obstructive («chronic obstructive pulmonary disease» [COPD]) et l'asthme font l'objet de controverses depuis des décennies. Le comité COPD de la «Global Initiative for Chronic Obstructive Lung Disease» (GOLD) et l'initiative pour l'asthme «Global Initiative for Asthma» (GINA) se sont accordés sur le terme asthma-COPD overlap (ACO) afin de faire prendre conscience du fait que des chevauchements de ces deux affections existent et qu'ils doivent être identifiés et traités de façon différenciée. Les critères de définition de l'ACO ne sont toutefois pas encore fixés.

Nous présentons ici deux cas cliniques qui mettent en lumière les problèmes cliniques rencontrés lors de la pose du diagnostic et souhaitons donner des recommandations sur la façon dont une phénotypisation pertinente peut être conduite dans la pratique.

## Vignette de cas 1

Chez une patiente âgée de 52 ans dont la consommation de tabac s'élevait à 35 paquets-années (PA) jusqu'à la fin 2017, des symptômes bronchitiques sont survenus pour la première fois en 2014. Depuis lors, des exacerbations avec toux productive et oppression thoracique survenaient régulièrement, nécessitant l'administration d'un traitement d'attaque par corticostéroïdes oraux et d'antibiotiques. A l'automne 2017, une obstruction non réversible au salbutamol a été détectée à la spirométrie, avec un volume expiratoire maximal par seconde (VEMS) d'1,5 l (51% de la norme). Au printemps 2018, une tomодensitométrie haute résolution (TMD-HR) du thorax a révélé un emphysème pulmonaire centrolobulaire. A ce moment-là, le test de la fonction pulmonaire indiquait une obstruction non

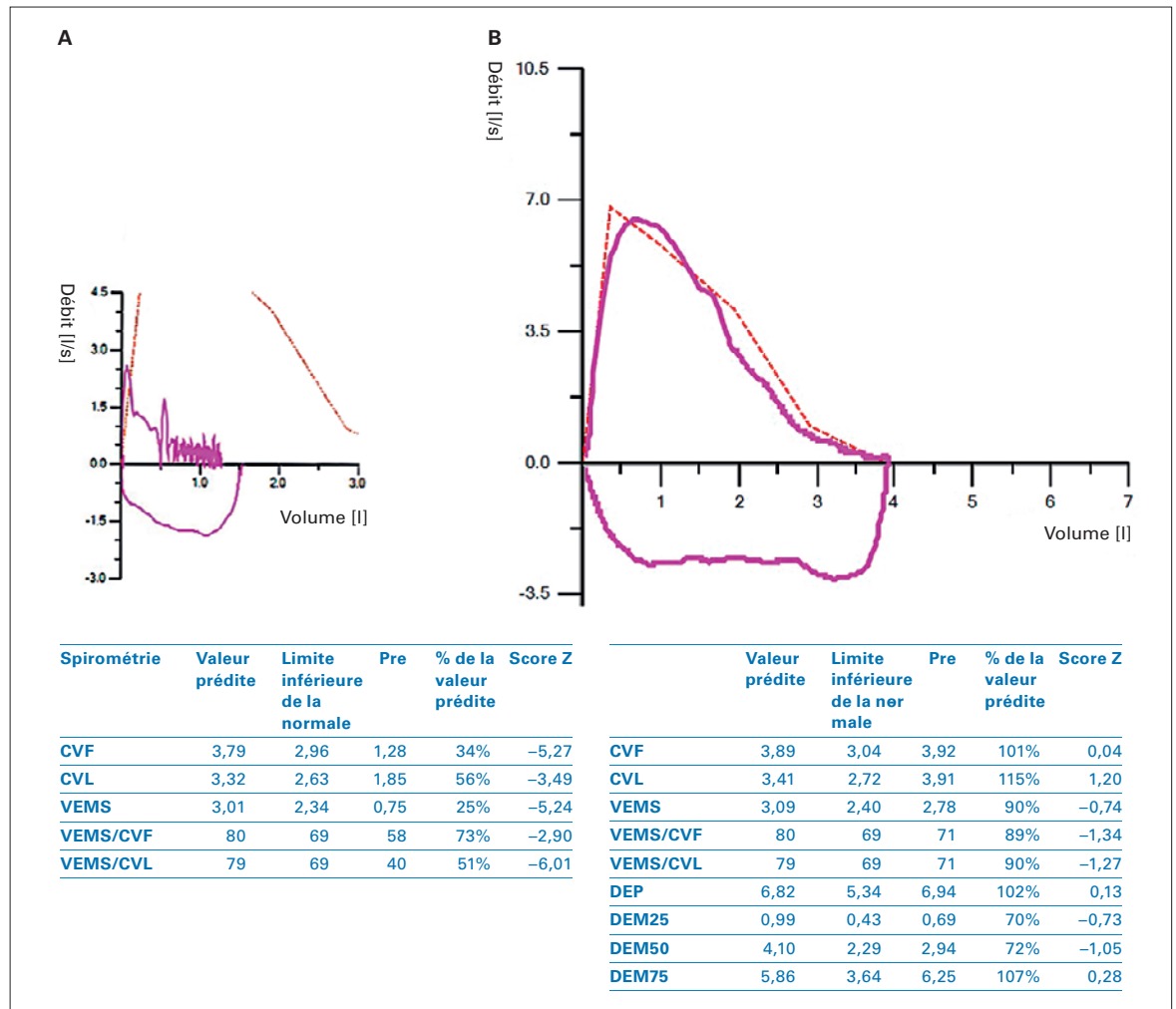
réversible extrêmement sévère avec un VEMS de 0,75 l (25% de la norme). Le test de marche de 6 minutes a montré une distance de marche massivement réduite, de 150 mètres, avec une désaturation en oxygène (SpO<sub>2</sub>) significative mesurée par oxymétrie de pouls. Les symptômes progressaient malgré un traitement d'attaque par corticostéroïdes oraux, et une hospitalisation est donc devenue nécessaire.

Sous antibiothérapie empirique et administration prolongée de corticostéroïdes oraux, une amélioration est survenue (fig. 1). La patiente a en conséquence pu être transférée en réadaptation stationnaire. Seulement quelques semaines après sa sortie de la réadaptation, la patiente nous a à nouveau été adressée pour un traitement stationnaire en raison d'une exacerbation sévère. La patiente présentait désormais une insuffisance respiratoire globale, raison pour laquelle une ventilation non invasive par masque a été initiée en association avec une administration d'oxygène de 5 l/min. La dose journalière de corticostéroïdes a été augmentée à 80 mg de prednisolone. La TDM de contrôle a montré des dystélectasies marquées et une impaction mucoïde dans les champs supérieurs. Un lavage bronchoscopique a été réalisé deux fois en raison de sécrétions bronchiques épaisses et difficilement mobilisables (fig. 2).

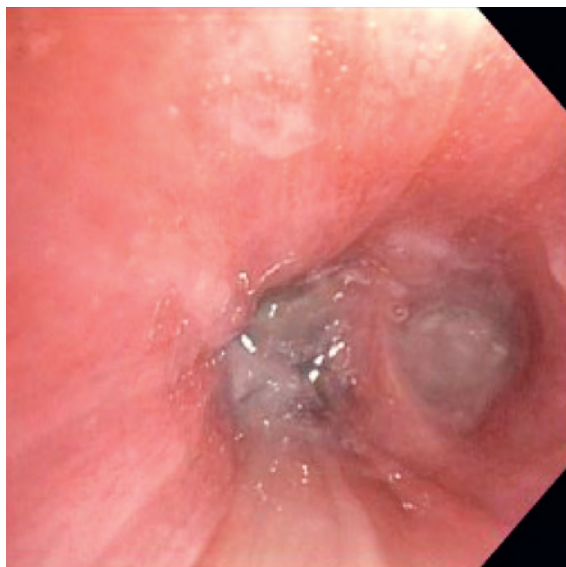A l'admission, les analyses de laboratoire ont révélé une éosinophilie sanguine de 6%, soit une valeur absolue de 0,57 G/l. Les anticorps anti-cytoplasme des polynucléaires neutrophiles (ANCA) et les anticorps IgE spécifiques anti-*Aspergillus fumigatus* étaient négatifs dans le sérum. Pendant la réadaptation, un dosage des IgE totales avait montré une valeur considérablement accrue de 297 kU/l. Le rapport de sortie de la clinique de réadaptation indiquait que la distance au test de marche de 6 minutes avait été multipliée par trois pendant la réadaptation et que la spirométrie de sortie ne



Thomas Rothe



**Figure 1:** Spirométrie avant et après le traitement d'attaque prolongé par corticostéroïdes à haute dose. **A)** Spirométrie en exacerbation. **B)** Spirométrie après application de stéroïdes systémiques. CVF = capacité vitale forcée; CVL: capacité vitale lente; VEMS = volume expiratoire maximal par seconde; DEP: débit expiratoire de pointe; DEM75, 50, 25 = débits expiratoires maximaux à 25, 50 et 75% de la CVF.



**Figure 2:** Cliché endoscopique du lobe inférieur droit obstrué par des sécrétions.

montrait plus qu'une obstruction non réversible modérée. La fraction expirée d'oxyde nitrique (FeNo) était à ce moment-là accrue, avec une valeur de 102 ppb (norme <25 ppb).

En raison de cette amélioration passagère considérable de l'état clinique à l'anamnèse et de l'inflammation éosinophilique démontrable malgré les corticostéroïdes oraux, un traitement d'attaque par corticostéroïdes systémiques à haute dose a été initié avec 500 mg de méthylprednisolone par jour. Une amélioration clinique a été obtenue 10 jours plus tard, le VEMS est passé à 2,78 l (94% de la norme) et le rapport VEMS/capacité vitale (CV) à 71% (89% de la norme, score Z -1,34).

## Vignette de cas 2

Chez une patiente alors âgée de 54 ans dont la consommation de cigarettes s'élevait à 30 PA, un bilan pneumologique a été réalisé en 2010 en raison d'une dyspnée

d'effort progressive. La TDM-HR a alors révélé un emphysème pulmonaire diffus et la spirométrie a montré une obstruction fixée modérée aux bêta-stimulants de courte durée d'action. Le diagnostic de COPD de stade GOLD 2 a été posé. Après l'arrêt du tabagisme et l'initiation d'un traitement inhalé par bêta-stimulants de longue durée d'action, l'évolution a été relativement stable pendant 5 ans. La patiente a ensuite été en proie à une exacerbation sévère, qui a donné lieu à une hospitalisation. A l'hôpital, une amélioration clinique a rapidement été obtenue sous traitement oral par corticostéroïdes et antibiotiques. A peine 2 mois après sa sortie, une toux progressive et une dyspnée d'effort sont survenues, sans signes indiquant la présence d'une infection virale des voies respiratoires. La patiente a de nouveau été hospitalisée avec un court traitement systémique, et une réponse clinique rapide a à nouveau été obtenue. La patiente a ensuite été transférée en réadaptation pulmonaire stationnaire. Lorsqu'elle y a été admise, une obstruction bronchique modérée a été mise en évidence, avec un VEMS seulement légèrement inférieur à la valeur mesurée en 2010. Lors du contrôle la veille de la sortie, la patiente s'est plainte d'une toux croissante. Le test de la fonction pulmonaire a montré une progression de l'obstruction et une augmentation de la FeNO. Les analyses de laboratoire ont montré une éosinophilie sanguine de 8% (0,52 G/l). Sur ce, un nouveau traitement d'attaque par corticostéroïdes a été administré et débuté avec des corticostéroïdes inhalés (CSI) à haute dose. Avec ce traitement, l'obstruction s'est à nouveau rapidement améliorée. Au cours de l'année suivante, la patiente est restée stable sur le plan clinique, mais une obstruction bronchique modérée était toutefois en permanence objectivable.

### Asthme – différents phénotypes

L'asthme n'est pas une affection homogène, mais un spectre qui recouvre différents phénotypes. Il y a déjà 200 ans, il y avait dans la littérature médicale des informations cliniques relatives à l'*asthme allergique*, qui débute la plupart du temps pendant l'enfance. L'*asthme intrinsèque* [1], aujourd'hui mieux décrit par le terme d'*asthme éosinophilique à début tardif* (en anglais, «adult-onset»), a été décrit pour la première fois il y a très précisément 100 ans, avant d'être à nouveau décrit par la suite [2]. Les deux phénotypes sont fondamentalement différents sur le plan clinique, bien qu'une inflammation éosinophilique soit à l'origine des deux formes.

Sur le plan clinique, l'asthme allergique à début précoce («early onset») se caractérise par une hyperréactivité bronchique (HRB). Plus l'HRB est marquée, plus la

variabilité du débit de pointe est forte («morning dipping»). Avec un traitement suffisant, l'HRB diminue et le contrôle de l'asthme s'améliore. Le degré de contrôle de l'asthme peut par exemple être objectivé au moyen de l'Asthma Control Test [3]. Les symptômes asthmatiques typiques, tels que le réveil nocturne avec une toux d'irritation ou une détresse respiratoire et la survenue d'un bronchospasme aigu pendant ou directement après une activité physique intense (asthme d'effort), sont l'expression d'une HRB insuffisamment contrôlée.

En cas d'asthme éosinophilique à début tardif, l'HRB est en revanche souvent seulement légère [4]. Même pendant les exacerbations, les symptômes typiques de l'asthme peuvent en grande partie faire défaut, étant donné que le bronchospasme ne joue parfois qu'un rôle marginal. Par contre, on observe une dyspnée d'effort et une toux productive, qui sont toutes deux l'expression d'un gonflement inflammatoire et de sécrétions fortement visqueuses de la muqueuse bronchique, avec impaction mucoïde consécutive des voies respiratoires. Le débit de pointe présente en conséquence une diminution progressive, sans variabilité diurne accrue («drifter type») [5]. Dans cette situation, l'anamnèse peut induire en erreur, car les patients avec un asthme à début tardif sont inévitablement plus âgés, ont souvent été fumeurs et présentent une obstruction non réversible au salbutamol. Seule une cure de corticostéroïdes oraux d'une durée d'au minimum 10 jours conduit à la réversibilité de l'obstruction et permet la différenciation entre l'asthme et la COPD. L'asthme à début tardif imite donc souvent la COPD sur le plan clinique.

Cela était le cas chez la patiente de la première vignette de cas. Du fait de la réversibilité totale de l'obstruction, le diagnostic posé est celui de l'asthme et non pas de la COPD, même si un léger emphysème pulmonaire était déjà visible à la TDM chez l'ex-fumeuse.

En cas d'asthme hautement éosinophilique, il convient également de penser à une aspergillose bronchopulmonaire allergique (ABPA) et à une granulomatose éosinophilique avec polyangéite (GPEA) dans le cadre du diagnostic différentiel. En présence de concentrations d'IgE totales de 297 U/l et en l'absence de mise en évidence d'anticorps IgE contre les antigènes spécifiques d'*Aspergillus fumigatus* (Phadia m221 + m222) et contre les antigènes d'*Aspergillus niger*, il n'y avait pas d'indices d'ABPA chez notre patiente [6]. Malgré des ANCA négatifs dans le sérum, une GPEA n'est pas exclue. Le premier auteur à avoir décrit la maladie a lui-même constaté dans une publication ultérieure que la phase de latence entre le début d'un asthme éosinophilique sévère et la mise en évidence d'une vascularite peut durer plus de 10 ans [7].

Concernant l'évolution clinique pendant le séjour stationnaire de notre patiente, il était surprenant de constater que l'état clinique ne s'est pas amélioré malgré une administration de corticostéroïdes oraux à une dose appropriée pendant 8 jours. Nous ne remettons pas en doute l'adhésion thérapeutique car par la suite, l'administration intramusculaire d'une suspension cristalline de 80 mg de triamcinolone est également restée sans effet clinique perceptible. Même sous traitement intraveineux par méthylprednisolone à très forte dose, cela a encore duré relativement longtemps jusqu'à ce que la réversibilité totale de l'obstruction soit atteinte. Sur le plan causal, deux raisons peuvent être envisagées: il est possible que la clairance mécanique des mucosités bronchiques, qui se composent de spirales de Curschmann épaisses, prenne plus de temps que le dégonflement de la muqueuse en lui-même. D'autre part, nous savons qu'il y a parfois une résistance relative aux corticostéroïdes dans le cadre de l'asthme éosinophilique [8]. Il est souvent possible d'y remédier en utilisant des corticostéroïdes plus anciens avec une demi-vie plus longue [9], ce qui n'a toutefois pas été le cas ici. La causalité de cette résistance fait l'objet d'avis divergents [10, 11].

Durant l'ère pré-cortisone, de nombreux patients qui souffraient de cette affection sont décédés d'asphyxie ou n'ont survécu que grâce à une radiothérapie anti-inflammatoire des poumons. Cette dernière induisait cependant une fibrose radique à l'issue fatale en l'espace de quelques années [12].

### Mais qu'est-ce que l'ACO?

Lorsque ce concept a été intégré dans les lignes directrices en 2014, il était encore désigné par le terme *Asthma-COPD Overlap Syndrome*. Il est toutefois rapidement apparu qu'il ne s'agissait pas d'un syndrome uniforme mais de différentes entités.

Seuls env. 20% des fumeurs développent une COPD. Chez les fumeurs, un facteur de risque majeur de développement d'une COPD est l'asthme juvénile à l'anamnèse [13]. Il convient en conséquence d'interroger les patients atteints de COPD à ce sujet. En cas d'antécédents d'asthme à début précoce, il est probable qu'une HRB avec réversibilité marquée du VEMS, pouvant être réduite par l'utilisation de CSI, persiste à un âge plus avancé.

En outre, ces dernières années, différents auteurs ont décrit une COPD éosinophilique [14]. Des divergences persistent encore quant à sa genèse. Il est toutefois probable que, chez ces patients, un asthme éosinophilique à début tardif se soit greffé sur une COPD préexistante. Pourquoi la COPD devrait-elle protéger

du développement d'un asthme à début tardif? Les mêmes facteurs de risque, à savoir le tabagisme et la pollution atmosphérique, sont valables pour ces deux affections [15].

### Comment identifier les patients atteints d'ACO?

Les auteurs [16] des lignes directrices espagnoles sur la COPD livrent une définition à ce sujet (tab. 1); cette dernière s'avère plus utile dans la pratique que celle du comité GOLD. Il est question d'ACO quand, outre les critères de la COPD, une réversibilité partielle très marquée de l'obstruction bronchique est montrée au test de bronchospasmodolyse. Cela indique la présence d'une HRB pertinente. Par conséquent, outre le traitement médicamenteux normal de la COPD, l'emploi de CSI est pertinent dans ce contexte.

**Tableau 1:** Critères pour le diagnostic de l'asthma-COPD overlap [9].

Tabagisme >10 paquets-années
Age >35 ans
VEMS/CVF <70% de la norme après bronchospasmodolyse
<b>et</b>
éosinophilie sanguine >0,3 G/l
ou amélioration du VEMS de >400 ml de façon absolue et >15% après bronchospasmodolyse (ou antécédents d'asthme à début précoce)
VEMS = volume expiratoire maximal par seconde; CVF = capacité vitale forcée.

Selon la définition susmentionnée, le diagnostic d'ACO peut également être posé en l'absence de réversibilité au salbutamol lorsque, outre les critères de la COPD, des exacerbations spontanées fréquentes surviennent et qu'une éosinophilie sanguine est mise en évidence. Ici également, les CSI à haute dose sont indiqués, mais ils s'avèrent insuffisants dans certains cas [17]. L'inflammation éosinophilique et les exacerbations ne peuvent alors être stoppées qu'au moyen d'un traitement par corticostéroïdes oraux à long terme ou d'un traitement d'épargne cortisonique par anticorps anti-IL5 modernes [18].

Chez la patiente de la vignette de cas n°2, une COPD stable sur le plan clinique était présente depuis plusieurs années. Cependant, en 2015, des exacerbations répétées sont survenues. Une éosinophilie sanguine et une FeNO accrue ont alors été mises en évidence. L'initiation d'un traitement par CSI a induit une nouvelle stabilisation au niveau précédent. Etant donné qu'une réversibilité totale de l'obstruction n'a jamais été atteinte, il est probable qu'un asthme éosinophilique se soit greffé sur la COPD préexistante. En conséquence, l'affection de la patiente doit maintenant être désignée en tant qu'asthma-COPD overlap.

Correspondance:  
Dr méd. Thomas Rothe  
Leitender Arzt Pneumologie  
Kantonsspital Chur  
Loestrasse 170  
CH-7000 Chur  
thomas.rothe[at]ksg.ch

Le diagnostic d'ACO peut uniquement être posé s'il est activement recherché. Nous recommandons ainsi, pour chaque exacerbation d'une maladie obstructive des voies respiratoires et quel que soit le nom clinique qui lui a précédemment été attribué, de réaliser une formule sanguine différentielle et de rechercher une éosinophilie encore avant l'initiation d'une corticothérapie. De nombreux appareils d'analyse du cabinet médical ne distinguent toutefois pas les éosinophiles, si bien que le sang doit être envoyé à un laboratoire externe. Il convient en outre de réaliser une spirométrie *avant* et *après* un traitement d'attaque par corticostéroïdes. C'est le seul moyen de détecter une éventuelle réversibilité de l'obstruction bronchique aux corticostéroïdes.

Il est également judicieux de documenter le meilleur VEMS individuel d'un patient atteint d'une maladie obstructive des voies respiratoires dans les rapports du pneumologue ou de l'hôpital. Si le VEMS se dégrade très rapidement par la suite, la perte excessive de VEMS n'est souvent pas due au développement d'un emphysème mais à une inflammation éosinophilique des voies respiratoires, qui peut potentiellement être traitée. La survenue nouvelle d'exacerbations récidivantes avec à chaque fois une très bonne réponse au traitement par corticostéroïdes oraux de courte durée penche également en faveur de la composante asthmatique.

### Rôle des corticostéroïdes inhalés

En ce moment, de nouvelles études font douter de nombreux médecins de premier recours quant au rôle des CSI dans le traitement de la COPD. Les informations suivantes sont avérées:

- Une réversibilité marquée au test de bronchospasmodolyse ainsi qu'une anamnèse positive d'asthme pendant l'enfance indiquent qu'une tentative de traitement par CSI devrait être entreprise.
- De grandes études ont en outre clairement montré que les patients atteints de COPD qui présentent des exacerbations fréquentes et une éosinophilie sanguine de  $>0,3$  G/l profitent également des CSI [19, 20]. Dans certains cas, il est même nécessaire d'avoir recours quotidiennement à des corticostéroïdes oraux pour le contrôle des symptômes et le maintien du meilleur VEMS possible.

En cas de COPD isolée, c'est-à-dire en l'absence d'éosinophilie sanguine et de réversibilité marquée au test de bronchospasmodolyse, il a en revanche été montré que l'administration de CSI n'est pas nécessaire [21, 22]. Une analyse ultérieure de la nouvelle étude IMPACT a également confirmé cela [23]. Dans cette situation, le traitement par CSI pendant plusieurs années est même associé à un risque accru de pneumonie et d'ostéoporose [24].

### Résumé

Les patients atteints d'asthma-COPD overlap souffrent souvent de symptômes plus marqués que ceux d'une COPD simple. Afin qu'un traitement par CSI puisse être initié, ce phénotype de COPD doit être identifié. L'asthme éosinophilique à début tardif ainsi que l'asthma-COP overlap peuvent toutefois imiter une COPD.

Il convient par conséquent de rechercher activement les deux entités. Pour ce faire, les mesures suivantes sont indispensables:

- Une formule sanguine différentielle doit être réalisée lors de chaque exacerbation d'une maladie obstructive des voies respiratoires afin de pouvoir déceler une éventuelle éosinophilie.
- Afin d'évaluer si les patients atteints de COPD mais n'ayant pas pris de CSI jusqu'alors présentent une HRB, les médicaments inhalés doivent être interrompus pendant 48 heures, puis une spirométrie avec test de bronchospasmodolyse doit être réalisée.
- Un contrôle spirométrique du VEMS est indiqué avant et après un traitement d'attaque par corticostéroïdes oraux dans le cadre de l'exacerbation d'une maladie obstructive des voies respiratoires, afin de pouvoir documenter une éventuelle réversibilité induite par les corticostéroïdes.

### Disclosure statement

Les auteurs n'ont pas déclaré des obligations financières ou personnelles en rapport avec l'article soumis.

### Références

La liste complète des références est disponible dans la version en ligne de l'article sur <https://doi.org/10.4414/fms.2019.08357>.

### L'essentiel pour la pratique

- Les patients atteints d'asthma-COPD overlap (ACO) présentent souvent une qualité de vie plus mauvaise et des exacerbations plus fréquentes par rapport à ceux atteints d'une bronchopneumopathie chronique obstructive (COPD) simple.
- Il vaut donc la peine d'identifier ces patients et de ne pas les priver d'un traitement par corticostéroïdes inhalés (CSI).
- L'ACO n'est pas décelable sur le plan clinique, il convient de le rechercher activement.
- Les critères diagnostiques se basent, outre la présence d'une obstruction fixée, sur la mise en évidence d'une éosinophilie sanguine (0,3 G/l) et/ou d'une réponse marquée lors du test de bronchospasmodolyse spirométrique.
- Ainsi, pour chaque exacerbation d'une maladie obstructive des voies respiratoires, il convient initialement, avant le début d'un traitement par corticostéroïdes oraux, de prescrire une numération des éosinophiles réalisée par un laboratoire externe et de mettre en œuvre une spirométrie avec bronchospasmodolyse. Il est judicieux de répéter la spirométrie après la fin de la corticothérapie.