

Interventionelle Therapiemöglichkeiten bei COPD GOLD III/IV

Schweres Lungenemphysem: noch lange kein Endbahnhof!

Dr. med. Tobias M. Benoit^{a, b}, Dr. med. Gilles Straub^a, Prof. Dr. med. Christophe von Garnier^c, PD Dr. med. Daniel Franzen^a

^a Klinik für Pneumologie, UniversitätsSpital Zürich; ^b Klinik und Poliklinik für Innere Medizin, UniversitätsSpital Zürich;

^c Universitätsklinik für Pneumologie, Inselspital Bern



Patienten mit fortgeschrittenem Lungenemphysem sind trotz Ausschöpfen der konservativen Massnahmen oft anhaltend symptomatisch. Eine operative oder interventionelle bronchoskopische Behandlung können Dyspnoe, Leistungsfähigkeit, Lebensqualität sowie forcierte Erstsekundenkapazität verbessern. Dieser Artikel gibt eine Übersicht über die aktuell zur Verfügung stehenden Methoden.

Hintergrund

Die chronisch-obstruktive Lungenerkrankung (COPD) ist eine Krankheit mit hoher Morbidität und Mortalität. Gemäss Weltgesundheitsorganisation (WHO) wird die COPD ab 2030 zur dritthäufigsten Todesursache weltweit aufsteigen. Die Erkrankung wird in erster Linie medikamentös behandelt, wobei der Rauchstopp die prognostisch relevanteste Massnahme darstellt. Die pulmonale Rehabilitation stellt einen weiteren wichtigen therapeutischen Ansatzpunkt dar. Bei Patienten mit Hyperkapnie kann zudem eine nichtinvasive Beatmung angewendet werden, die in Studien Vorteile in Bezug auf Mortalität, Intubationsbedürftigkeit, Hospitalisationshäufigkeit und Exazerbationen zeigte. Trotz dieser Bemühungen bleiben Patienten mit fortgeschrittenem Emphysem und der damit einhergehenden Überblähung im Alltag durch die Dyspnoe stark eingeschränkt.

Bereits in den 1950er Jahren wurden erste Versuche unternommen, die zugrunde liegende Überblähung durch eine operative Lungenvolumenreduktion («lung volume reduction surgery» [LVRS]) zu vermindern. Nach Veröffentlichung des NET-Trial 2003 gelang schliesslich der Durchbruch für die LVRS, indem nach der Operation von Patienten mit oberlappenbetontem Emphysem eine Verbesserung der Lebensqualität sowie die Zunahme der forcierten Erstsekundenkapazität (FEV₁) und der 6-Minuten-Gehstrecke nachgewiesen werden konnten [1]. Seit dieser Studie gilt die LVRS als relevante Therapieoption bei schwer symptomatischen Patienten mit oberlappenbetontem Emphysem. Viele

Ausschlusskriterien beim NET-Trial sowie gehäufte Todesfälle in den ersten 90 Tagen bei inadäquater Patientenselektion haben vor allem in den USA zu einem starken Rückgang der Operationszahlen geführt. Diese Tatsache sowie die globale Tendenz zur Minimalinvasivität führten zu einer steigenden Nachfrage nach bronchoskopischen Verfahren.

Indikation/Voraussetzung

Das gemeinsame Ziel sämtlicher Verfahren zur Lungenvolumenreduktion (LVR) ist die Verminderung der Überblähung. Unabhängig vom Verfahren sind die objektivierbaren Voraussetzungen zur Durchführung somit gleichermassen gültig. Die Indikation zur LVR besteht bei relevanter obstruktiver Ventilationsstörung (FEV₁ zwischen 20 und 45% des Solls) mit objektivierbarer schwerer Lungenüberblähung (Residualvolumen [RV] >175% und Residualvolumen / totale Lungkapazität [RV/TLC] >58% des Solls) sowie den Alltag einschränkender Anstrengungsdyspnoe mit reduzierter Gehstreckendistanz im 6-Minuten-Gehtest (150–450 m). Eine weitere Voraussetzung ist die Ausschöpfung der konservativen Therapiemassnahmen gemäss Guidelines der «Global Initiative for Chronic Obstructive Lung Disease» (GOLD) inklusive Rauchstopp und (ambulanter) pulmonaler Rehabilitation. Als Kontraindikation ist der fehlende Rauchstopp zu nennen. Eine relevante pulmonale Hypertonie (systolischer pulmonal-arterieller Druck >45 mm Hg), eine CO-Diffusionskapazität <20% des Solls, eine respiratorische Globalinsuffizienz (pCO₂ >6,5 kPa), koronare Herzkrankheit



Tobias Benoit

oder eine doppelte Thrombozytenaggregationshemmung gelten je nach Verfahren als relative Kontraindikationen. Es sei an dieser Stelle erwähnt, dass diese traditionellen Kontraindikationen in den letzten Jahren infrage gestellt wurden und nicht mehr als klare Trennlinie gelten. Einige Zentren mit hohem Patientenaufkommen haben in Fallserien und Beobachtungsstudien ihre diesbezüglich positiven Erfahrungen publiziert.

Weitergehende Diagnostik und Emphysem-Board

Neben der lungenfunktionellen Diagnostik ist eine Evaluation des Lungenemphysems anhand einer hochauflösenden Computertomographie (CT) notwendig, wobei das Emphysem quantifiziert und charakterisiert (heterogen vs. homogen) wird. Zusätzlich ermöglicht die CT eine Analyse der Fissurenintegrität, und Perfusionsuntersuchungen (z.B. Szintigraphie) liefern wertvolle Zusatzinformationen bezüglich der Verteilung von emphysematösen Lungenarealen.

Die anschliessende Entscheidung über das für den Patienten optimale Therapieverfahren wird im Rahmen eines interdisziplinären Emphysem-Boards mit interventionell tätigen Pneumologen, Radiologen und Thoraxchirurgen an Zentren mit entsprechender Erfahrung getroffen und richtet sich nach Guideline-konformen Behandlungsalgorithmen (Abb. 1). Im interdisziplinären Konsens können Behandlungsmethoden allenfalls

auch kombiniert oder repetitiv angewendet werden. Anlässlich der Konferenz sollte im Einzelfall auch die Möglichkeit einer Lungentransplantation diskutiert werden.

Chirurgische Lungenvolumenreduktion

Bei der chirurgischen LVR werden die Lungenabschnitte, die am stärksten destruiert und am wenigsten perfundiert sind, in der Regel thorakoskopisch reseziert. Der Eingriff erfolgt in der Regel beidseitig in einer oder zwei Sitzungen. Neben der Verbesserung von Lebensqualität und FEV₁ wurde in einer Studie sogar ein Überlebensvorteil für ein Patientenkollektiv mit oberlappenbetontem Lungenemphysem beobachtet [1]. Die Methode wurde in randomisierten Studien für das heterogene, oberlappenbetonte Emphysem belegt und erzielt dabei die besten Ergebnisse. Retrospektive Studien und Fallserien zeigten auch die Wirksamkeit bei homogenem und unterlappenbetontem Emphysem, zudem wird der chirurgischen Bullektomie bei grossen Bullae ein hoher Stellenwert beigegeben. Der durch die Operation erreichte Nutzen kann über mehrere Jahre belegt werden [2].

In der Anfangsphase der Methode trat im Vergleich zur nicht operierten Kontrollgruppe eine erhöhte Frühmortalität in Subgruppen auf, mittlerweile ist die Operation in erfahrenen Händen und bei guter Patientenselektion aber sicher [1, 3]. Zwangsläufig entsteht im Rahmen des transthorakalen Zugangs ein Pneumothorax, der einer Drainageneinlage bedarf. Aufgrund der vorgeschädigten Lungen tritt gelegentlich eine protrahierte Fistelung auf. Zudem werden postoperativ gehäuft Pneumonien und kardiovaskuläre Ereignisse beschrieben.

Bei Emphysempatienten ist das Malignomrisiko aufgrund des stattgehabten Nikotinkonsums erhöht, weswegen karzinomverdächtige Rundherde häufiger auftreten. Falls die Läsion in einem überblähten Lungenareal liegt, kann eine Resektion des Befundes mit kurativem Therapiekonzept kombiniert werden.

Endoskopische Lungenvolumenreduktion

Neben der chirurgischen LVR stehen mittlerweile vier bronchoskopisch anwendbare Verfahren zur LVR zur Verfügung. Auf die einzelnen Methoden wird im Folgenden im Detail eingegangen. Eine Übersicht über die Auswirkung in Bezug auf RV, FEV₁, die 6-Minuten-Gehstrecke und die Lebensqualität, gemessen anhand des standardisierten «St. George's Respiratory Questionnaire» (SGRQ), im Vergleich zur chirurgischen LVR gibt Tabelle 1.

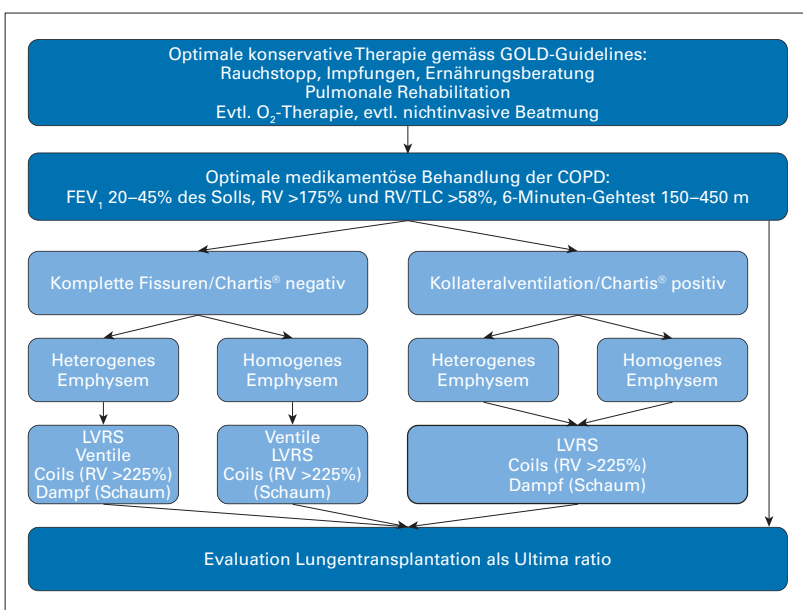


Abbildung 1: Algorithmus zur Lungenvolumenreduktion (modifiziert nach [4]).

GOLD: «The Global Initiative for Chronic Obstructive Lung Disease», FEV₁: forcierte Erstersekundenkapazität, RV: Residualvolumen, TLC: totale Lungenkapazität, LVRS: chirurgische Lungenvolumenreduktion.

Tabelle 1: Übersicht über die einzelnen Lungenvolumenreduktionsverfahren (adaptiert nach [8]).

	RV [l]	FEV ₁ -Zunahme [% Ausgangswert]	6MWD [m]	SGRQ [Pkt.]
Chirurgische LVR	-1,15	+12,7	+49,4	-10,3
Endobronchiale Ventile	-0,57	+21,8	+49,0	-9,1
Coils	-0,32	+10,1	+29,5	-9,7
Thermische und chemische LVR	-0,29	+15,1	-8,2	-8,2

RV: Residualvolumen, FEV₁: forcierte Einsekundenkapazität, 6MWD: 6-Minuten-Gehtest, SGRQ: «St. George's Respiratory Questionnaire», l: Liter, m: Meter, Pkt.: Punkte, LVR: Lungenvolumenreduktion.

Endobronchiale Ventile

Die bronchoskopische Einlage von endobronchialen Ventilen wurde 2002 erstmalig beschrieben. Die Ventile werden in die Segmentbronchien vom Ziellungenlappen, das heisst denjenigen mit den ausgeprägtesten emphysematösen Veränderungen und/oder am wenigsten perfundierten Arealen, eingelegt. Durch den Einwegventilmechanismus entweicht bei Expiration Luft aus dem behandelten Lappen. Bei Inspiration verschliesst sich das Ventil, sodass sukzessive eine Atelektase entsteht (Abb. 2).

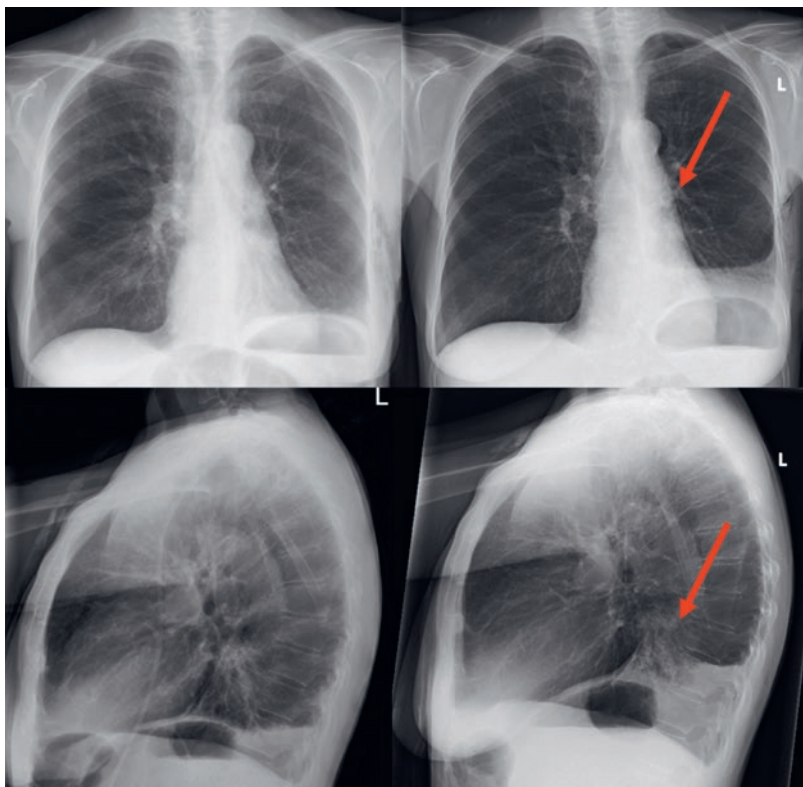


Abbildung 2: Fallbeispiel einer endoskopischen Lungenvolumenreduktion mittels Ventilen (dargestellt durch rote Pfeile) im linken Unterlappen mit konsekutiver Atelektasenbildung. Bereits 6 Wochen postinterventionell Zunahme des FEV₁ um 700 ml (Verbesserung um 121% gegenüber dem Vorwert vor Ventilbehandlung). Die 6-Minuten-gehstrecke verbesserte sich von 335 auf 600 m. Der positive Effekt ist seit 18 Monaten anhaltend.

Voraussetzung für eine erfolgreiche Ventileinlage sind intakte Fissuren mit fehlender Kollateralventilation zwischen den seitengleichen Lungenlappen. Mittels computertomographischer Ausmessung kann die Integrität der Fissuren quantifiziert werden. Zusätzlich kann im Ziellappen eine direkte endobronchiale Messung der Kollateralventilation mittels Ballonkatheter (Chartis®-System) durchgeführt werden. Innerhalb eines Lungenlappens ist eine Kollateralventilation zwischen Segmenten physiologisch, weshalb eine komplette Atelektase nur mittels Ventileinlage in sämtliche Lappensegmente erreicht werden kann. Durch die Atelektase nimmt die Überblähung im entsprechenden Hemithorax ab, wodurch sich die Funktionsfähigkeit der verbleibenden, nicht atelektatischen Lungenlappen und des Zwerchfells erhöht.

Für die endoskopische Ventileinlage existieren mit sechs randomisiert kontrollierten Studien mittlerweile die meisten Daten zur bronchoskopischen LVR. In multizentrischen, randomisiert kontrollierten Studien konnte ein signifikanter Nutzen für die behandelten Patienten mit homogenem oder heterogenem Lungemphysem nachgewiesen werden [4]. Als einzige derzeit zur Verfügung stehende LVR-Methode ist die Ventileinlage ein komplett reversibles Verfahren. Die Behandlung erfolgt meist unilateral, kann in Einzelfällen aber auch sequentiell bilateral durchgeführt werden.

Unmittelbar postinterventionell ist ein Pneumothorax die häufigste Komplikation (bis 20%, höchstes Risiko in den ersten vier Tagen), selten können COPD-Exazerbation und Pneumonie auftreten. Aufgrund des perinterventionellen Pneumothoraxrisikos bleiben die Patienten die ersten Nächte nach Ventileinlage stationär überwacht, sind aber direkt nach dem Eingriff mobil.

Coils

Coils sind Drähte aus Nitinol, einer Legierung aus Titan und Nickel, die nach ihrer Dehnung stets in ihre ursprüngliche Form zurückkehren. Über eine Applikationshülse werden Coils im gestreckten Zustand mit dem Bronchoskop in die Subsegmentbronchien des Ziellappens eingeführt. Nach dem Zurückziehen der Applikationshülse nehmen die Coils ihre charakteristische geschwungene Form wieder an und raffen das umgebende emphysematöse Lungengewebe (Abb. 3). Die Volumenreduktion wird durch die Verbesserung der elastischen Rückstellkräfte erreicht. Um einen Nutzen zu erzielen, ist die Einlage von zehn bis vierzehn Coils pro Lungenlappen notwendig. Zudem muss noch genügend Lungengewebe vorhanden sein, um den Coils Halt zu bieten. Grössere bullöse Areale lassen sich mit dieser Methode nicht behandeln.

Coils lassen sich nach der ersten Einlage wieder in die Applikationshülse ziehen und umplatzieren, danach

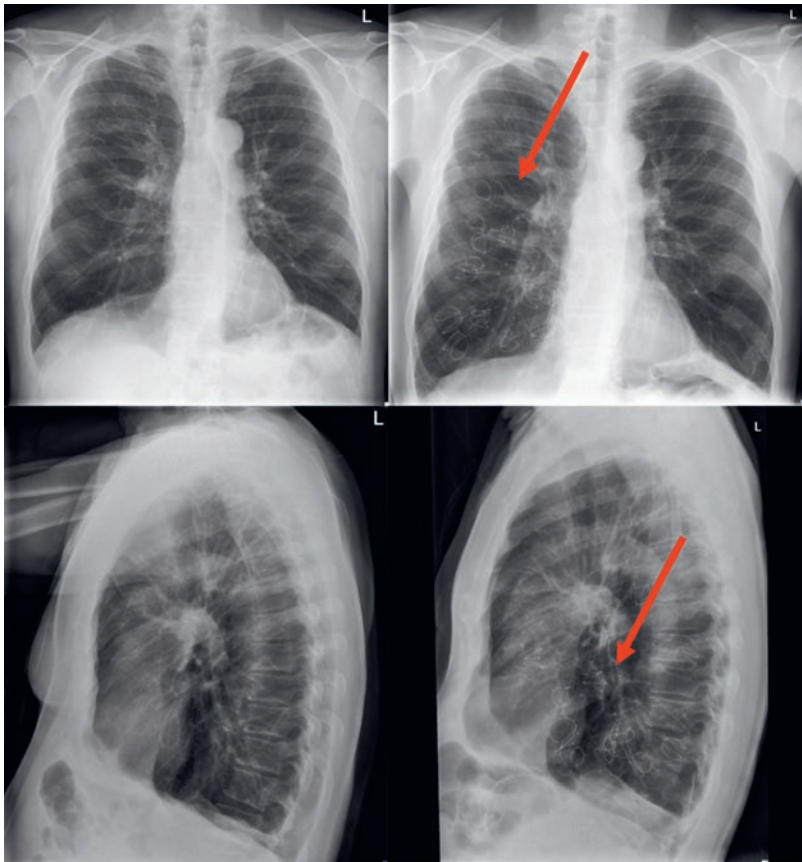


Abbildung 3: Fallbeispiel einer endoskopischen Lungenvolumenreduktion mittels Coils (dargestellt durch rote Pfeile) im rechten Unterlappen bei Status nach erfolgloser chirurgischer Lungenvolumenreduktion. 3 Monate postinterventionell Zunahme des FEV₁ um 290 ml (Verbesserung um 60% gegenüber dem Vorwert vor Coil-Behandlung).

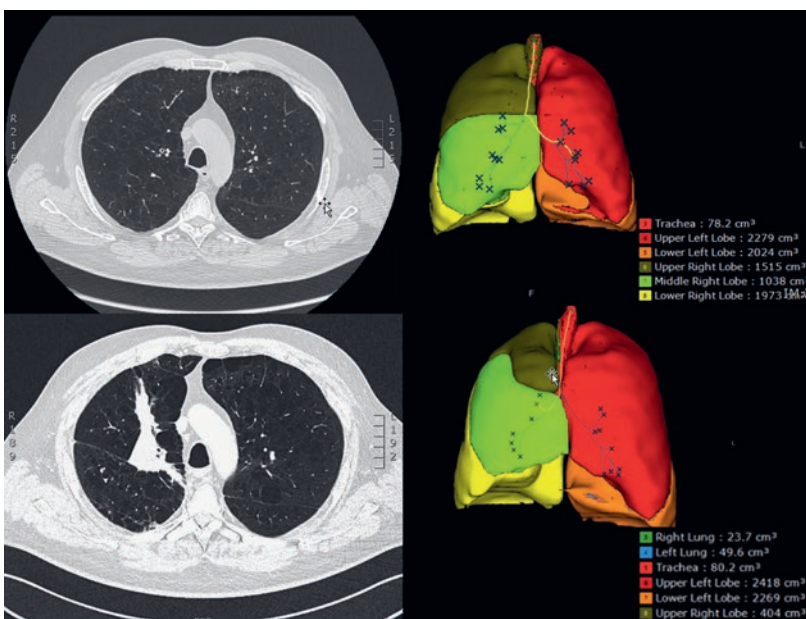


Abbildung 4: Fallbeispiel einer endoskopischen Lungenvolumenreduktion mittels Dampf im rechten Oberlappen mit volumetrischer Aufarbeitung der Computertomographiebilder. Im Vergleich prä- (oben) und postinterventionell (unten) zeigt sich eine Abnahme des Oberlappenvolumens um rund 1100 ml.

gilt die Einlage als irreversibel, obwohl über erfolgreiche bronchoskopische Coil-Entfernungen mehrere Monate nach Einlage berichtet wurde. Die Wirkung der Coils ist unabhängig von der Fissurintegrität und der Kollateralventilation. Eine bilaterale Behandlung wird angestrebt und erfolgt üblicherweise sequentiell in zwei Sitzungen.

Nach Coil-Behandlung zeigen sich signifikante Verbesserung der objektivierbaren Lungenfunktionsparameter, im Gehstest und der Lebensqualität. Diese Ergebnisse konnten in mehreren multizentrischen Studien bestätigt werden [5].

Die häufigste Komplikation nach Coil-Einlage ist bei bis zu 25–30% der Patienten eine Exazerbation der COPD. Zudem wurden postinterventionelle pleuritische Schmerzen, Pneumonien und Hämoptysen beschrieben. Aufgrund der Irreversibilität dieser Methode werden allfällige spätere chirurgische Massnahmen schwieriger durchführbar. Pneumothoraces werden selten beobachtet. Üblicherweise kann der Patient am Tag nach der Coil-Einlage das Spital mit einem subjektiven Benefit verlassen.

Thermische Wasserdampfablation

Bei der thermischen Wasserdampfablation wird durch die gezielte Applikation von heissem Wasserdampf über einen bronchoskopisch eingeführten Katheter in ein vorselektiertes, emphysematös verändertes Lungengareal eine Entzündungsreaktion herbeigeführt. Durch die in den folgenden Wochen entstehende irreversible narbige Atelektasenbildung werden eine Reduktion der Überblähung sowie eine Verbesserung der Atemmechanik erreicht, was sich in einer signifikanten und anhaltenden Verbesserung der FEV₁ sowie der Lebensqualität zeigt (Abb. 4) [6].

Insbesondere bei Patienten mit Kollateralventilation, die dadurch nicht für eine Ventilbehandlung qualifizieren, und Kontraindikationen für eine Coil-Behandlung (z.B. Nickelallergie) stellt die thermische Wasserdampfablation eine Behandlungsalternative dar. Bei guter Verträglichkeit ist eine Behandlung von weiteren Lungengarealen in Folgesitzungen möglich.

Als Komplikation nach thermischer Wasserdampfablation kann es durch die lokal induzierte Entzündungsreaktion zu Fieber und Hämoptysen, selten auch zu einer Exazerbation der COPD kommen. Der Eingriff dauert nur wenige Minuten, der Patient kann am Folgetag nach Hause entlassen werden. Die Patienten sind unbedingt in Kenntnis zu setzen, dass der Effekt der LVR erst nach stattgehabter Entzündungsreaktion mit konsekutiver Narbenbildung eintritt, was üblicherweise in den ersten 2–6 Wochen nach der Dampfanwendung erfolgt.

Korrespondenz:
 PD Dr. med. Daniel Franzen
 Klinik für Pneumologie
 UniversitätsSpital Zürich
 Rämistrasse 100
 CH-8091 Zürich
 daniel.franzen[at]usz.ch

Chemische Lungenvolumenreduktion

Ähnlich der thermischen Wasserdampf-ablation wird bei der chemischen LVR eine Entzündungsreaktion eines vorselektierten Segments mit dem Ziel einer narbigen Atelektase angestrebt. Dabei wird ein polymerischer Schaum (AeriSeal®) über einen bronchoskopisch in Wedge-Position eingebrachten Katheter instilliert, was zu einem irreversiblen Verschluss der kleinen Atemwege und kollateralen Bronchialäste mit konsekutiver Atelektasenbildung und Vernarbung des behandelten Lungenareals führt. Auch hier stellt die für die endobronchiale Ventil- oder Coil-Behandlung nicht geeignete Patientenpopulation eine Zielgruppe dar. Wie auch bei der Wasserdampfanwendung können Patienten mit Emphysemheterogenität innerhalb eines Lungenlappens gezielt behandelt werden. Obwohl schon vielversprechende Effekte beobachtet werden konnten [7], sollte die Anwendung der chemischen LVR nur an erfahrenen Zentren im Rahmen von Studienprotokollen durchgeführt werden.

Ultima ratio: Lungentransplantation

Die uni- oder bilaterale Lungentransplantation gilt bei schwerem Lungenemphysem als Ultima ratio. Die Option einer allfälligen Lungentransplantation ist keine Kontraindikation für eine chirurgische oder endosko-

pische LVR. Vielmehr wird die LVR häufig als «bridge to transplant»-Strategie zum Erhalt eines bestmöglichen Allgemeinzustandes während der Wartefrist angewendet.

Ausblick

Für Patienten mit fortgeschrittenem Lungenemphysem und anhaltender Symptomatik trotz Ausschöpfen der konservativen Massnahmen stehen heutzutage eine Vielzahl wirksamer interventioneller Behandlungsverfahren zur Verfügung. Die endoskopischen Techniken haben sich in den vergangenen Jahren als Alternative zur chirurgischen LVR etabliert [8]. Die Wahl des Verfahrens richtet sich nach der Emphysemverteilung, dem klinischen Zustand und auch dem Wunsch des Patienten. Ebenso ist entscheidend, ob eine Kollateralventilation zwischen benachbarten Lungenlappen vorhanden ist, was mittels computertomographischer und endoskopischer Techniken festgestellt werden kann. Als Vorteile der endoskopischen Verfahren sind die geringe Invasivität mit entsprechend geringer Mortalität und Morbidität bei niedrigen Kosten zu nennen. Zudem ist die Ventileinlage bei Bedarf vollständig reversibel. Die Wahl des für den Patienten geeigneten Verfahrens sollte in einer interdisziplinären Besprechung an Zentren mit entsprechender Erfahrung erfolgen und richtet sich nach dem Behandlungsalgorithmus.

Disclosure statement

CvG reports speakers honoraria from Pulmonx Sarl, PneumRX, Boehringer Ingelheim, AstraZeneca AG, and Novartis Pharma Schweiz AG, and being member of the advisory board of Boehringer Ingelheim, GlaxoSmithKline und AstraZeneca AG, during the conduct of the study. GS reports non-financial support from PulmonX, personal fees from PneumRx, outside the submitted work. DF reports personal fees from Pulmonx SA, grants and personal fees from PneumRx, grants from UpTake Medical, outside the submitted work, and is involved as investigator in industry-initiated studies from the above mentioned companies.

Literatur

Die vollständige Literaturliste finden Sie in der Online-Version des Artikels unter <https://doi.org/10.4414/smfm.2019.08432>.

Das Wichtigste für die Praxis

- Nach Ausschöpfen der konservativen/medikamentösen Therapiemassnahmen bei fortgeschrittenem Lungenemphysem kann bei selektionierten Patienten eine chirurgische oder bronchoskopische Behandlung angeboten werden.
- Das gemeinsame Ziel jeder interventionellen Emphysebehandlung ist die Abnahme der Lungenüberblähung, womit eine Verbesserung der Dyspnoe, der forcierten Erstsekundenkapazität und eine Zunahme der Leistungsfähigkeit erreicht werden.
- Die Auswahl der für den einzelnen Patienten optimalen Behandlungsmethode sollte in einer interdisziplinären Besprechung an Zentren mit entsprechender Erfahrung getroffen werden.