

Une figure de Lichtenberg iatrogène

Jann Lübbe^a, Anne-Marie Calza^a, Flavio Scolari^a, Giorgio La Scala^b

Hôpitaux Universitaires de Genève


^a Clinique et Policlinique de Dermatologie et Vénérologie, ^b Hôpital des Enfants

Summary

A corticosteroid-induced Lichtenberg figure

A 14-year-old boy presented with a firm nodular lesion on the left deltoid, associated with slightly depressed hypopigmented streaks. The nodular lesion, a keloid, had developed on the site of a vaccination in early childhood. For the previous six months, the keloid had been treated with a total of five intralesional injections of 6 mg triamcinolone acetate suspension which were discontinued when linear perilesional leukoderma developed. Linear perilesional leukoderma is a well known but rare complication of intralesional corticosteroid therapy reflecting lymphatic distribution of steroid microcrystalline suspensions after accidental subcutaneous injection. The clinical presentation of this case is reminiscent of a Lichtenberg figure. Named after the German scientist and philosopher Georg Christoph Lichtenberg (1742-1799) of the University of Göttingen, who discovered the principle of electrostatic recording and introduced the symbols “+” and “-” for electric charge, a Lichtenberg figure describes the pattern of electric discharge in a low-conducting medium.

Présentation du cas

Un garçon de 14 ans d'origine africaine, en bonne santé habituelle, se présente avec une lésion nodulaire, ferme et indolore, sur son deltoïde gauche, associée à des dépigmentations linéaires dessinant, par endroits, un réseau légèrement déprimé (fig. 1 )

La lésion nodulaire, une cicatrice chéloïdienne, s'était progressivement développée depuis la petite enfance sur le site d'une ancienne vaccination. Six mois avant la consultation actuelle, un traitement par injections intralésionnelles de triamcinolone acétonide, à raison de 6 mg toutes les cinq semaines, avait été commencé, puis interrompu après la cinquième injection en raison de l'apparition des dépigmentations. L'évolution ultérieure a été lentement favorable avec une résolution complète huit mois plus tard.

Commentaire

L'image clinique correspond à un leucoderme linéaire périlésionnel. Cette entité, complication rare de la corticothérapie intralésionnelle, comporte des dépigmentations et parfois une atrophie périlymphatique, qui ont été associées à une distribution lymphatique de suspensions cristallines de corticostéroïdes de dépôt [1]. Atrophie et dépigmentation cutanées sont des complications rares mais bien connues dans le traitement par corticostéroïdes topiques. La dépigmentation est la conséquence d'un effet oxydatif toxique sur les mélanocytes, probablement par le biais d'une inhibition de la peroxidase [2]. L'atrophie résulte

d'une inhibition de la synthèse de collagène; dans le cas particulier d'une atrophie périvasculaire sur corticostéroïdes de dépôt, une perméabilité anormale des vaisseaux périlésionnels a été discutée comme facteur prédisposant [3]. La régression d'un leucoderme et surtout celle d'une atrophie associée est lente et reste souvent incomplète.

Une revue des cas publiés montre une association du leucoderme périlésionnel avec des doses de triamcinolone acétonide d'au moins 6 à 7 mg [1, 4]. Ce dosage correspond à 0,6 à 0,7 ml de la suspension habituelle à 1% (Kénacort A10®), ce qui fait penser, dans le présent cas, à une injection devenue accidentellement sous-cutanée. Il est en fait rarement possible d'injecter plus qu'un demi ml de suspension dans un tissu aussi dense qu'une chéloïde. La pression d'injection nécessaire étant considérable, l'injection accidentelle sous-cutanée survient le plus souvent lorsque l'aiguille transperce le tissu fibreux durant le geste, ce qui diminue soudainement la résistance, avec le risque de vider le contenu de la seringue dans le tissu infra-lésionnel. De ce fait, il est préférable de manipuler la seringue avec les deux mains pour assurer un positionnement et un dosage correct.

Le présent cas est unique de par sa présentation clinique qui rappelle une *figure de Lichtenberg*. Ces figures décrivent les lignes de décharge électrique dans un médium peu conducteur, ce qui

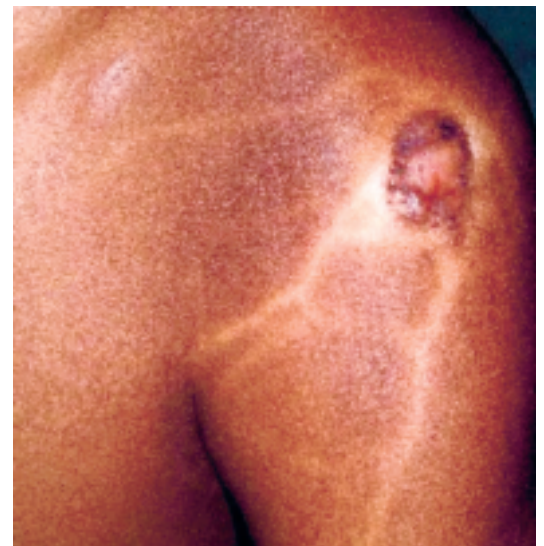

Figure 1

Epaule gauche avec réseau radiaire de dépigmentations linéaires, centré sur une chéloïde postvaccinale.

s'observe parfois sur la peau de personnes frappées par la foudre. Georg Christoph Lichtenberg (1742-1799) était Professeur de sciences naturelles à l'Université de Göttingen, où il découvrit, entre autres, le principe de l'enregistrement électrostatique. On lui doit également l'introduction des symboles «+» et «-» dans la nomen-

clature électrotechnique. Lichtenberg fut l'un des principaux représentants des Lumières allemandes et nous a laissé une remarquable collection d'aphorismes: «La science médicale ne devrait pas seulement donner des années à la vie, mais aussi de la vie aux années.» [5]

Correspondance:

Dr Jann Lübbe
Clinique et Polyclinique
de Dermatologie et Vénérologie
Hôpitaux Universitaires
de Genève
Rue Micheli-du-Crest 24
CH-1211 Genève 14
jann.lubbe@hcuge.ch

Références

- 1 Friedman SJ, Butler DF, Pittelkow MR. Perilesional linear atrophy and hypopigmentation after intralesional corticosteroid therapy. *J Am Acad Dermatol.* 1988;19:537-41.
- 2 Arnold J, Anthonioz P, Marchand J. Depigmenting action of corticosteroids. Experimental study on guinea pigs. *Dermatologica.* 1975;151:274-80.
- 3 Gupta A, Rasmussen J. Perilesional linear atrophic streaks associated with intralesional Corticosteroid injections in a psoriatic plaque. *Pediatric Dermatology.* 1987;4:259-60.
- 4 Kumar P, Adolph S. Hypopigmentation along subcutaneous veins following intrakeloid triamcinolone injection: a case report and review of the literature. *Burns.* 1998;24:487-8.
- 5 Lichtenberg GC. Aphorismes.